

RESIDÊNCIA MÉDICA

2023

INCA

PROVA DE ENDOSCOPIA

INSTRUÇÕES

1. Verifique se o N° DE INSCRIÇÃO e o seu NOME coincidem com os impressos na FOLHA DE RESPOSTAS.
2. Esta prova compõe-se de **50 questões**, escolha múltipla, de conhecimentos em Clínica Médica e Cirurgia Geral.
3. Cada questão apresenta 04 (quatro) opções e apenas uma resposta correta.
4. A maneira correta de marcar a sua opção encontra-se indicada na folha de respostas. **Utilize caneta azul ou preta. Assine a folha de repostas NA ÁREA CORRETA, DEMARCADA. NÃO rasure a folha de respostas**
5. A prova terá a duração de 2 horas (das 9:30h às 11:30h), **incluindo o tempo de marcação na folha de respostas**.
6. Ao ser dado o sinal para início da prova, abra o caderno e **verifique se ele está completo, com 9 (NOVE) páginas (frente e verso)**.
7. Os últimos 03 (três) candidatos, ao terminarem a prova, só poderão retirar-se da sala juntos.
8. **OS FISCAIS, ALÉM DE NÃO CONHECEREM O CONTEÚDO DA PROVA, NÃO ESTÃO AUTORIZADOS A RESPONDER OU ESCLARECER DÚVIDAS SOBRE AS QUESTÕES.**
9. **ATENÇÃO: EM HIPÓTESE ALGUMA HAVERÁ SUBSTITUIÇÃO DO CARTÃO DE RESPOSTAS, MESMO EM CASO DE MARCAÇÃO INCORRETA.**

1. Pode-se afirmar que o contato inicial entre as plaquetas e o colágeno, que resultará na agregação plaquetária, na fase inflamatória do processo de cicatrização, requer principalmente:

- a) fibronectina
- b) colágeno tipo IV
- c) fator VIII
- d) vitronectina

2. Homem, 60 anos, assintomático, está em pré-operatório de correção cirúrgica de hérnia inguinal. Na avaliação do risco cirúrgico, o exame dos elementos anormais do sedimento (EAS) evidenciou piúria. Foi, então, solicitada uma urinocultura que revelou *Escherichia coli* multissensível. Uma análise crítica desse caso indica que a conduta mais adequada seria:

- a) inicialmente, NÃO solicitar o EAS e nem a urinocultura. Porém se realizados, diante do resultado positivo dessa última, NÃO prescrever antibiótico
- b) inicialmente, NÃO solicitar o EAS e nem a urinocultura. Porém se realizados, diante do resultado positivo encontrado na última, iniciar antibiótico
- c) a realizada, ou seja, solicitar inicialmente EAS e depois do resultado do com piúria, pedir urinocultura e diante da cultura positiva, iniciar antibiótico
- d) solicitar inicialmente apenas urinocultura e diante do resultado positivo prescrever antibiótico. Ou seja, NÃO pedir EAS, por este ser um exame inespecífico

3. Pode-se afirmar que a patologia passível de se beneficiar de um transplante de microbiota fecal é:

- a) doença de *Crohn*
- b) amebiose intestinal
- c) diarreia por *Clostridium difficile*
- d) colite isquêmica

4. Pode-se afirmar que o efeito adverso mais comum após a injeção de toxina botulínica, no tratamento da fissura anal crônica, é:

- a) reação alérgica
- b) incontinência fecal temporária
- c) aumento do volume urinário residual
- d) irritação de pele

5. Homem, 70 anos, relata emagrecimento e icterícia. Tomografia computadorizada (TC) com estudo contrastado trifásico: lesão sólida em cabeça de pâncreas de 4cm que envolve a veia porta em pouco mais de 180° e a artéria mesentérica inferior em menos de 180°, sem invadi-las. Pode-se afirmar que a conduta terapêutica mais adequada é:

- a) ressecção cirúrgica no primeiro momento (*upfront*)
- b) quimioterapia paliativa visto que se trata de tumor irresssecável
- c) quimioterapia neoadjuvante e posterior tentativa de ressecção cirúrgica
- d) drenagem de via biliar sem qualquer indicação de tratamento posterior

6. Mulher, 60 anos, submetida há cerca de 10 dias à colecistectomia videolaparoscópica eletiva, retorna ao hospital com relato de dor abdominal difusa de forte intensidade. Exame físico: levemente icterícia; descompressão dolorosa difusa de abdome. TC de abdome e pelve: líquido livre em pequena a moderada quantidade. Videolaparoscopia exploradora: líquido bilioso em cavidade com presença de processo inflamatório intenso em hilo hepático, sem possibilidade de identificação de lesão biliar apenas por videolaparoscopia. Pode-se afirmar que a conduta mais adequada nesse momento é:

- a) inserção de dreno de *Kher* e término do procedimento
- b) conversão para cirurgia convencional com objetivo de encontrar a lesão iatrogênica e realizar derivação biliodigestiva para resolução definitiva
- c) encerrar o procedimento com realização de drenagem da cavidade e seguimento posterior de investigação do tipo de lesão de via biliar
- d) lavagem exaustiva de cavidade por videolaparoscopia e término do procedimento

7. O gastrinoma é um tumor neuroendócrino secretor de gastrina. Pode-se afirmar que uma das localizações mais comuns dessa lesão é:

- a) fundo gástrico
- b) duodeno
- c) íleo terminal
- d) cárdia

8. Pode-se afirmar, sobre o leiomiossarcoma, que:

- a) surge da degeneração maligna de um leiomioma
- b) o pico de incidência ocorre na 2ª e 3ª décadas de vida
- c) os sítios mais comumente afetados são o retroperitônio e a cavidade peritoneal
- d) o tratamento de escolha é a quimioterapia neoadjuvante

9. Homem, 70 anos, com hipertensão arterial sistêmica (HAS), refere início de dor abdominal há cerca de 3 dias, localizada no quadrante inferior. Houve náuseas e febre associadas. No momento, relata piora da dor. Exame físico: dor abdominal com desconcompressão dolorosa em fossa ilíaca esquerda. TC de abdome e pelve: diverticulite aguda Hinchey III. Pode-se afirmar que conduta mais adequada é:

- a) início de antibioticoterapia e repetir TC após 48 horas
- b) dieta zero; hidratação venosa; antibioticoterapia e observação
- c) drenagem de coleção minimamente invasiva (radiologia intervencionista)
- d) hidratação venosa; início de antibioticoterapia e abordagem cirúrgica

10. Mulher, 35 anos, sem queixas, realiza ultrassonografia (US) de tireoide, solicitada por seu médico, que demonstra nódulo sólido em lobo direito medindo 5x4mm, isoecóico, de margens e limites regulares, sem calcificações associadas. Dosagem de hormônios tireoidianos normal. A conduta mais adequada para esta paciente é:

- a) procedimento cirúrgico visto que nódulos isoecóicos têm maior chance de malignidade
- b) realização de punção aspirativa por agulha fina devido ao tamanho da lesão ser preocupante
- c) procedimento cirúrgico por haver maior chance de malignidade em pacientes dessa idade
- d) observação, devido a presença de características pouco suspeitas da lesão bem como seu tamanho

11. Homem, 50 anos, obeso, é submetido a uma TC de abdome e pelve, para avaliação de hérnia umbilical, que demonstrou uma lesão sólida de 6cm em adrenal esquerda. Teste de supressão do cortisol e dosagem de metanefrinas urinárias: normais, com conclusão de lesão não funcional de adrenal. Pode-se afirmar que a conduta melhor indicada é:

- a) adrenalectomia devido ao tamanho da lesão
- b) acompanhamento com nova imagem em 6 meses
- c) conduta expectante, visto que a lesão é não funcional
- d) biópsia da lesão para avaliação de terapia neoadjuvante

12. Mulher, 60 anos, foi submetida a retossigmoidectomia videolaparoscópica por neoplasia de cólon (T3N1), em 2020. TC de abdome de controle: lesão hipodensa sugestiva de implante secundário ocupando os segmentos hepáticos II e III. Pode-se afirmar que o procedimento cirúrgico melhor indicado é setorectomia:

- a) lateral esquerda
- b) medial direita
- c) medial esquerda
- d) lateral direita

13. Homem, 55 anos, é admitido no Setor de Emergência com queixas de fortes dores abdominais. Exame físico: abdome em tábua. Submetido à laparotomia exploradora, manteve-se estável, e detectou-se uma úlcera perfurada do tipo I de *Johnson*. Pode-se afirmar que a conduta melhor indicada é:

- a) vagotomia troncular e gastrectomia distal
- b) antrectomia incluindo a úlcera sem vagotomia
- c) vagotomia + piloroplastia + rafia da úlcera
- d) reparo de *Graham* e omeprazol em dose plena venoso

14. Homem, 66 anos, com *diabetes mellitus* (DM) e HAS, é admitida com quadro de necrose de hálux direito pós trauma local. Relata claudicação prévia de membros inferiores para cerca de 100 metros. Exame físico: pulsos femorais presentes bilateralmente; poplíteos e distais ausentes. Foi submetida à arteriografia que evidenciou oclusão de artéria femoral superficial na origem e reabitação em artéria tibial posterior no seu terço proximal. Pode-se afirmar que a conduta mais adequada é realizar:

- a) ponte femoral comum-artéria tibial posterior com veia safena magna
- b) ponte femoral comum-artéria tibial posterior com enxerto de politetrafluoretileno
- c) ponte femoral comum-artéria tibial posterior com enxerto de *Dacron*
- d) angioplastia e colocação de *stent* (tratamento endovascular)

15. Homem, 60 anos, está em investigação de dor abdominal associada a emagrecimento. Ressonância nuclear magnética (RNM) de abdome superior: lesão cística de 2cm em cabeça de pâncreas que se comunica com ducto pancreático principal; medida deste ducto = 7mm. Exames laboratoriais: antígeno

carcinoembrionário (CEA) = 2,5 e Ca19.9 = 20. Pode-se afirmar, com a hipótese diagnóstica de neoplasia intraductal mucinosa papilar, que a característica que sugere um fator de preocupação é:

- a) tamanho do ducto pancreático principal
- b) tamanho da lesão cística
- c) valor do marcador tumoral
- d) localização da lesão pancreática

16. Mulher, 27 anos, assintomática, realiza US de abdome, solicitada por seu médico, que evidencia imagem cística em topografia de hilo hepático. RNM: vesícula biliar contendo lama biliar e presença de dilatação fusiforme de via biliar principal iniciada há cerca de 1cm abaixo da bifurcação dos ductos hepáticos; o cisto mede em seu maior diâmetro 3cm, sendo classificado como *Todani* tipo I. Pode-se afirmar que a conduta mais adequada é:

- a) observação, por ser paciente jovem e assintomática
- b) apenas colecistectomia videolaparoscópica
- c) ressecção de cisto de colédoco com colecistectomia + derivação biliodigestiva
- d) observação, pois apenas os cistos tipo III e IV têm indicação cirúrgica

17. Homem, 37 anos, sem comorbidades, será submetido à correção videolaparoscópica de hérnia inguinal bilateral com o implante de tela de polipropileno. Pode-se afirmar que, em relação à antibioticoprofilaxia prévia a incisão cirúrgica, a conduta mais adequada é:

- a) não realizar antibioticoprofilaxia
- b) cefazolina 2g venosa, 30 a 60 min antes
- c) cefazolina 2g venosa, imediatamente antes
- d) cefalexina 1g oral, 2 horas antes

18. A síndrome de *Lynch* é caracterizada por mutações em genes de reparo do DNA, caracterizando uma maior predisposição para o aparecimento do câncer colorretal e outros tumores. Pode-se afirmar que o tipo de câncer extracolônico, mais comum nesta síndrome, é o adenocarcinoma:

- a) de ovário
- b) endometrial
- c) de pâncreas
- d) gástrico

19. Pode-se afirmar, sobre o trauma vesical, que:

- a) se houver hematúria e fratura pélvica, a probabilidade de lesão de bexiga é de até 55%
- b) a principal causa de lesão da bexiga é o trauma aberto
- c) geralmente, as lesões de bexiga extraperitoneais devem ser cirurgicamente reparadas de imediato
- d) nas lesões penetrantes de bexiga, a indicação cirúrgica depende do resultado da cistografia

20. Nos casos de condiloma acuminado consequente a infecção anal por vírus do papiloma humano (HPV), pode-se afirmar que os subtipos sorológicos mais comumente vistos em displasias e carcinomas são:

- a) 11 e 18
- b) 6 e 11
- c) 16 e 11
- d) 16 e 18

21. Homem, 45 anos, com polipose adenomatosa familiar, apresenta ao exame físico tumor palpável de aproximadamente 4cm de consistência endurecida, indolor, com difícil mobilização, localizado em flanco direito. Durante as manobras de contração da musculatura abdominal, o tumor mantinha as mesmas características descritas anteriormente. Pode-se afirmar que o a hipótese diagnóstica mais provável é:

- a) adenocarcinoma de cólon
- b) tumor desmoide
- c) lipossarcoma
- d) lipomatose abdominal

22. Mulher, 45 anos, com doença do refluxo gastroesofágico, realizou uma endoscopia digestiva alta, com o seguinte laudo: presença de projeções alaranjadas na região da junção gastroesofágica que foram biopsiadas, seguindo-se o protocolo de *Seattle*. Exame histopatológico das lesões: metaplasia intestinal e displasia de baixo grau. Pode-se afirmar que a melhor opção terapêutica, nesta situação, é a:

- a) funduplicatura 270° graus
- b) funduplicatura 360° graus do tipo *Nissen*
- c) ablação por radiofrequência da região
- d) esofagectomia subtotal

23. Pode-se afirmar, de acordo com a anatomia funcional do fígado, que o marco divisor entre fígado esquerdo e direito é o(a):

- a) ligamento falciforme
- b) ligamento redondo
- c) linha de *Cantlie*
- d) cisura esquerda

24. Pode-se afirmar que a veia safena magna se comunica com o sistema venoso profundo ao desembocar na veia:

- a) ilíaca
- b) poplítea
- c) femoral profunda
- d) femoral comum

25. Em um homem, 28 anos, assintomático, foi encontrado incidentalmente um cisto esplênico na TC de abdome. Foi, então, submetido à esplenectomia cirúrgica, cujo laudo histopatológico revelou: lesão cística uniloculada, medindo 6cm no maior eixo, revestida por epitélio escamoso sem atipias. Pode-se afirmar que a hipótese diagnóstica mais provável é:

- a) abscesso
- b) pseudocisto
- c) cisto verdadeiro
- d) linfangioma

26. Homem, 80 anos, sem história de doenças prévias, é internado por dispneia aos pequenos esforços. Eletrocardiograma basal (ECG): sinais de baixa voltagem. Ecocardiograma: hipertrofia ventricular esquerda e aumento de ambos os átrios. Pode-se afirmar que a hipótese diagnóstica mais provável é:

- a) amloidose
- b) cardiopatia hipertensiva
- c) hipotireoidismo
- d) tamponamento pericárdico

27. Mulher, 45 anos, com síndrome de *Sjogren*, apresenta quadro de diarreia com importante depleção de volume e, conseqüente, desenvolvimento de acidose metabólica. Pode-se afirmar que o dado sugestivo de que essa acidose seja secundária à diarreia e não ao desenvolvimento de acidose tubular renal distal é:

- a) ânion gap sérico normal
- b) ânion gap urinário positivo
- c) pH urinário elevado
- d) excreção renal de K⁺ aumentada

28. Mulher, 65 anos, com DM tipo II, em uso de inibidores do cotransportador de sódio-glicose 2 (SGLT2) e bloqueador do receptor de angiotensina (BRA), tem incontinência urinária há 5 anos e quadro de cistite de repetição. Ademais, relata que sua mãe, também, tinha cistite de repetição. Pode-se afirmar, com relação aos fatores de risco para infecção do trato urinário de repetição (ITU), que:

- a) a história de ITU de repetição materna, não é fator de risco, pois não há relação com fatores genéticos
- b) o uso de BRA aumenta a aderência da *Escherichia coli* ao epitélio urovaginal
- c) o uso de inibidores da SGLT2 provoca glicosúria, diminuindo o risco de ITU
- d) incontinência urinária e DM são fatores de risco pós-menopausa

29. Mulher, 70 anos, com HAS e dislipidemia, é admitida no Setor de Emergência com história de ter sido encontrada, em sua casa, desorientada, sonolenta e "suja de urina". História Patológica Progressiva: um episódio de ataque isquêmico transitório. Em uso regular de: ácido acetilsalicílico 100mg; clopidogrel 75mg; atenolol 100mg e atorvastatina 20mg. Exame físico: frequência cardíaca (FC) = 97bpm; frequência respiratória (FR) = 24irpm; pressão arterial sistêmica (PAS) = 160x95mmHg; temperatura axilar (Tax) = 38,5°C; saturação periférica de oxigênio (SpO₂) = 95% em ar ambiente; sonolenta; responde quando chamada, mas é pouco cooperativa; hipocorada (2+/4); ictérica (1+/4); hipohidratada (2+/4+); movimenta os 4 membros sem perda de força; avaliação dos reflexos profundos normais. Exames laboratoriais: hemoglobina (Hb) = 9,0g/dL; hematócrito (Ht) = 29%; leucócitos = 14.000/mm³ (predomínio de segmentados); plaquetas = 35.000/mm³; sódio = 145meq/L; potássio = 3,8meq/L; bicarbonato = 20meq/L; glicose = 100mg/dL; ureia = 70 mg/dL; creatinina = 3,2mg/dL; bilirrubina total = 2,4mg/dL; lactato desidrogenase(LDH) = 460U/L; fibrinogênio = 250mg/dL; tempo de tromboplastina parcial ativado (PTT) = 33s/32s; tempo de protrombina (TAP) = 14s/15s.

Hematoscopia: anisopoiquilocitose; muitos esquizócitos; trombocitopenia. Pode-se afirmar que a hipótese diagnóstica mais provável e a conduta inicial mais adequada, respectivamente, são:

- a) coagulação intravascular disseminada / hidratação generosa e iniciar antibioticoterapia
- b) púrpura trombocitopênica imunológica associada ao clopidogrel / suspender o clopidogrel e iniciar corticosteroide
- c) sepses bacteriana / iniciar corticosteroide e antibioticoterapia empiricamente
- d) púrpura trombocitopênica trombótica associada ao clopidogrel / suspender o clopidogrel e iniciar plasmaférese

30. Homem, 64 anos, no 5º dia de pós-operatório de gastrectomia por neoplasia gástrica, em tratamento de infecção respiratória, apresenta piora súbita da dispneia. Pode-se afirmar, para diagnóstico de trombose venosa profunda (TVP) e tromboembolismo pulmonar (TEP), que o D-dímero:

- a) é mais sensível para TVP do que para TEP
- b) tem elevada especificidade para TEP
- c) pode estar elevado na ausência de TVP ou TEP
- d) é especialmente útil em pacientes hospitalizados

31. Profissional de saúde, não vacinado contra hepatite B (HBV) é vítima de um acidente com material biológico, cujo paciente fonte é antígeno de superfície da hepatite B (HBsAg) reator. Pode-se afirmar que a abordagem mais adequada é com:

- a) vacina contra HBV
- b) imunoglobulina contra HBV
- c) lamivudina e vacina contra HBV
- d) vacina e imunoglobulina contra HBV

32. Mulher, 50 anos, está em investigação de síndrome consumptiva há 1 mês. Exame físico: rash eritematoso anular em virilha e região glútea. Exame laboratorial inicial: glicemia de jejum = 230mg/dL. Pode-se afirmar que o exame laboratorial mais adequado para confirmar a hipótese diagnóstica mais provável é a dosagem de:

- a) glucagon plasmático
- b) VIP (*vasoactive intestinal peptide*) plasmático
- c) peptídeo C sérico em jejum
- d) gastrina sérica

33. Homem, 45 anos, inicia tratamento para tuberculose pulmonar. Um mês depois, procura o Setor de Emergência por apresentar icterícia. Exames laboratoriais: hepatograma com transaminases normais e bilirrubina aumentada com predomínio da bilirrubina direta. Pode-se afirmar que é mais provável

que o fármaco responsável pelo quadro clínico seja:

- a) isoniazida
- b) rifampicina
- c) pirazinamida
- d) etambutol

34. Mulher, 50 anos, com artrite reumatoide de longa data, em tratamento irregular, refere fraqueza súbita iniciada há 4 horas. Exame físico: pupilas isocóricas; paresia grau II nos 4 membros com hiperreflexia; abdome com bexiga aumentada e palpável. A hipótese diagnóstica mais provável é:

- a) vasculite de sistema nervoso central
- b) acidente vascular encefálico isquêmico de ponte
- c) leucoencefalopatia multifocal progressiva
- d) luxação da articulação atlantoaxial

35. Homem, 76 anos, com doença de Parkinson de longa data, em uso de levodopa, começa a apresentar perda da eficácia da medicação, com o benefício durando apenas cerca de 90 minutos (fenômeno *on-off*). Optou-se por aumentar a dose da levodopa. Pode-se afirmar que, nos momentos que ela estiver agindo (período *on*), há o risco, principalmente, do surgimento de:

- a) rigidez
- b) discinesias
- c) instabilidade postural
- d) tremor de repouso

36. Mulher, 28 anos, obesa, apresenta-se ao consultório oftalmológico com queixa de cefaleia intensa intermitente acompanhada de obscurecimento visual. Exame oftalmológico: edema de disco bilateral; na avaliação do campo visual manual, aumento da mancha cega e contração das isópteras em ambos os olhos. RNM contrastada de crânio e órbitas: normais. A hipótese diagnóstica mais provável é:

- a) neuropatia óptica isquêmica anterior
- b) neurite óptica
- c) toxoplasmose
- d) hipertensão intracraniana idiopática

RESIDÊNCIA MÉDICA 2023

37. Homem, 80 anos, apresenta ao exame físico sopro aórtico mesossistólico rude (4+/6+) e pulso carotídeo de amplitude reduzida. Pode-se afirmar, neste paciente, que o sintoma mais associado a um prognóstico ruim é:

- a) síncope
- b) dispneia
- c) angina
- d) palpitação

38. Mulher, 43 anos, não tabagista, em investigação de policitemia apresenta níveis de séricos de eritropoietina aumentados e saturação arterial de oxigênio normal. Pode-se afirmar que a etiologia mais provável desse quadro é:

- a) bronquiectasias
- b) policitemia vera
- c) *shunt* intracardíaco
- d) hemangioma cerebelar

39. Homem, 34 anos, apresenta cefaleia súbita de forte intensidade, com duração de 45 minutos, associada a lacrimejamento, rinorreia e ptose. Pode-se afirmar que, agudamente, o tratamento mais adequado é:

- a) lamotrigina venosa
- b) topiramato venoso
- c) óxido nítrico inalatório
- d) oxigênio inalatório

40. Mulher, 30 anos, com DM tipo I, tem doença renal crônica estágio 5 e está em tratamento conservador. Na consulta de rotina, nega sintomas urêmicos. Exame físico: PAS= 150x90mmHg; atrito pericárdico à ausculta cardíaca; discreto edema no 1/3 inferior dos membros inferiores; aparelho respiratório e abdome sem alterações. Exames laboratoriais: ureia = 180mg/dL; creatinina = 6,6mg/dL; potássio = 4,5mEq/L e reserva alcalina 20mEq/L. Pode-se afirmar que a melhor opção terapêutica é:

- a) corticóide para tratamento da pericardite
- b) hemodiálise de urgência
- c) diurético de alça venoso
- d) tratamento conservador

41. Mulher, 65 anos, com diagnóstico recente de neoplasia de mama com metástase cerebral, está em uso de fenitoína há 21 dias. Há 3 dias, queixa-se de prostração, adinamia e febre (Tax = 38°C). Exame físico: exantema maculopapular em face e tronco; edema de face; linfonodomegalia cervical e axilar bilateral; ausência de hiperemia conjuntival ou lesões em mucosas. Exames laboratoriais: leucocitose com linfócitos atípicos e eosinofilia; aumento das transaminases; hemocultura negativa. Pode-se afirmar que a melhor opção terapêutica é:

- a) terapia empírica com amoxicilina com clavulanato venoso
- b) pulsoterapia com ciclofosfamida venosa
- c) suspender a fenitoína e iniciar prednisona oral
- d) trocar a fenitoína por fenobarbital

42. Mulher, 30 anos, relata fadiga, febre, sudorese noturna e emagrecimento. Evoluiu com redução da acuidade visual, com diagnóstico uveíte anterior e posterior em atividade. Exame físico: lesões cutâneas nodulares, eritematosas e dolorosas nos membros inferiores; na face, lesões inflamatórias ao redor do nariz, olhos e bochechas, compatível com lúpus pérmio. Pode-se afirmar que a hipótese diagnóstica mais provável e o metabolismo mineral, provavelmente, alterado são:

- a) hanseníase / fósforo
- b) lúpus eritematoso sistêmico / magnésio
- c) granulomatose com poliangiíte / potássio
- d) sarcoidose / cálcio

43. Homem, 71 anos, foi submetido à paratireoidectomia inferior direita, há 2 dias, por hiperparatireoidismo primário. Nas últimas 12 horas, relata parestesia perioral e câimbras. Exames laboratoriais: cálcio corrigido pela albumina = 6,9mg/dL; fósforo = 1,9mg/dL. Pode-se afirmar que:

- a) esse paciente apresenta fome óssea como complicação pós-operatória
- b) trata-se de um quadro de hipoparatiroidismo como complicação pós-operatória
- c) a persistência do hiperparatiroidismo primário indica nova abordagem cirúrgica
- d) os exames laboratoriais estão normais para o período pós-operatório

44. Homem, 45 anos, com HAS mal controlada, é admitido no Setor de Emergência com relato de disartria associada à ataxia da marcha e pico hipertensivo. TC de crânio sem contraste venoso: hemorragia cerebelar com aproximadamente 4cm de diâmetro, associada a oclusão parcial do IV ventrículo e dilatação dos ventrículos supratentoriais. Pode-se afirmar que a estratégia terapêutica melhor indicada é:

- a) drenagem cirúrgica do hematoma
- b) controle dos níveis pressóricos
- c) drenagem ventricular externa
- d) realização de arteriografia cerebral diagnóstica

45. Pode-se afirmar que a paciente com melhor indicação para receber adequação de cálcio e vitamina D, além de tratamento medicamentoso para perda óssea, é uma senhora de:

- a) 57 anos, com história prévia de fratura de fêmur por queda da própria altura e T-score -1,3 desvios-padrão
- b) 71 anos, T-score -2,2 desvios-padrão e escore FRAX de baixo risco
- c) 48 anos, Z-score -2,6 desvios-padrão
- d) 82 anos, T-score -1,6 desvios-padrão e corpos vertebrais com alturas preservadas às radiografias de colunas torácica e lombar

46. Pode-se afirmar que o exame com maior utilidade no diagnóstico de aspergilose broncopulmonar crônica é:

- a) cultura para fungos da secreção respiratória
- b) dosagem de imunoglobulina E sérica
- c) dosagem de galactomanana sérica
- d) microscopia para fungos da secreção respiratória

47. Pode-se afirmar que a célula gástrica produtora de ácido clorídrico e o efeito tóxico dos medicamentos anti-inflamatórios não-esteroidais (AINE) na mucosa gástrica são respectivamente:

- a) parietal / inibição da ciclooxigenase-2
- b) principal / inibição da ciclooxigenase-2
- c) parietal / inibição da ciclooxigenase-1
- d) principal / inibição da ciclooxigenase-1

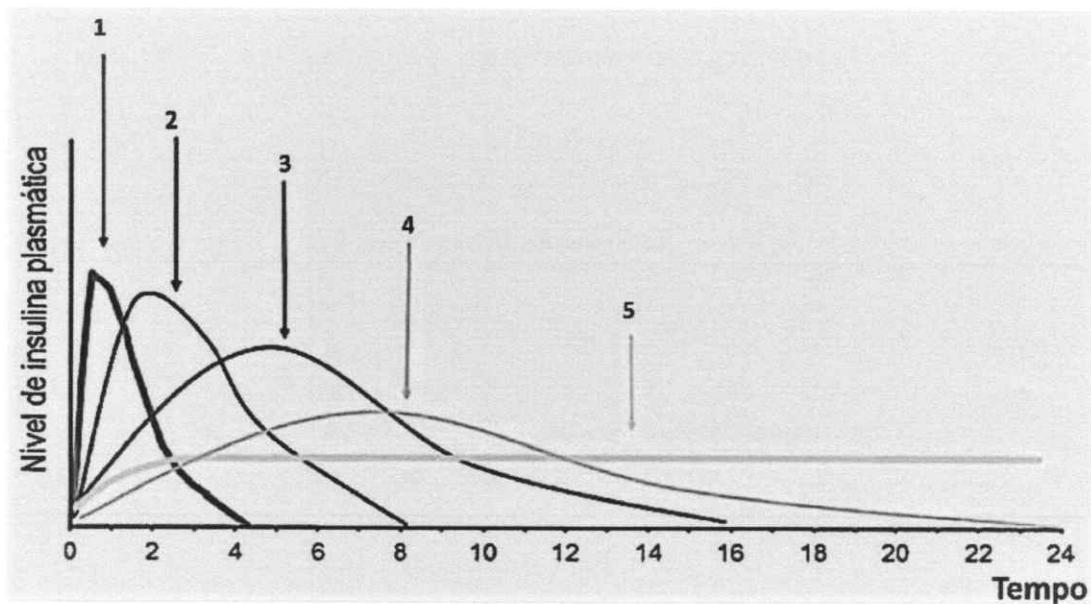
48. Na síndrome de Guillain-Barré, é importante iniciar o tratamento precocemente a fim de reduzir a necessidade de ventilação mecânica e aumentar a chance de recuperação total no longo prazo. Neste contexto, pode-se afirmar que a proposta terapêutica melhor indicada é:

- a) imunoglobulina venosa em dose alta ou plasmaferese
- b) imunoglobulina venosa ou corticosteroide em dose alta
- c) corticosteroide em dose alta ou plasmaferese
- d) corticosteroide em dose alta ou imunoglobulina venosa

49. Mulher, 46 anos, está em investigação de nódulo de tireoide. Realiza-se punção aspirativa por agulha fina, cujo resultado é: células com núcleos claros e grandes descritas como células órfãs de Annie. Pode-se afirmar que o tipo histológico mais provável é:

- a) folicular
- b) papilífero
- c) linfoma
- d) anaplásico

50. As preparações de insulina de uso corrente atual podem ser classificadas segundo seu tempo de ação. A figura a seguir representa o perfil de ação das diversas formulações (1, 2, 3, 4 e 5) com a evolução dos níveis plasmáticos ao longo do tempo após uma administração subcutânea:



Pode-se afirmar que a correlação correta entre a preparação de insulina e o perfil observado na figura é:

- a) 3 - insulina regular
- b) 4 - insulina NPH
- c) 1- lispro
- d) 5 - aspart