

# RESIDÊNCIA MÉDICA

## 2023

INCA

### PROVA DE MEDICINA PALIATIVA

#### INSTRUÇÕES

1. Verifique se o **Nº DE INSCRIÇÃO** e o seu **NOME** coincidem com os impressos na **FOLHA DE RESPOSTAS**.
2. Esta prova compõe-se de **50 questões**, escolha múltipla, de conhecimentos em Anestesiologia, Cirurgia de Cabeça e Pescoço, Clínica Médica, Cirurgia Oncológica, Geriatria, Mastologia, Medicina de Família e Comunidade, Medicina Intensiva, Nefrologia, Neurologia, Oncologia Clínica e Pediatria
3. Cada questão apresenta 04 (quatro) opções e apenas uma resposta correta.
4. A maneira correta de marcar a sua opção encontra-se indicada na folha de respostas. **Utilize caneta azul ou preta. Assine a folha de repostas NA ÁREA CORRETA, DEMARCADA. NÃO rasure a folha de respostas**
5. A prova terá a duração de 2 horas (das 9:30h às 11:30h), **incluindo o tempo de marcação na folha de respostas**.
6. Ao ser dado o sinal para início da prova, abra o caderno e **verifique se ele está completo, com 11 (ONZE) páginas (frente e verso)**.
7. Os últimos 03 (três) candidatos, ao terminarem a prova, só poderão retirar-se da sala juntos.
8. **OS FISCAIS, ALÉM DE NÃO CONHECEREM O CONTEÚDO DA PROVA, NÃO ESTÃO AUTORIZADOS A RESPONDER OU ESCLARECER DÚVIDAS SOBRE AS QUESTÕES.**
9. **ATENÇÃO: EM HIPÓTESE ALGUMA HAVERÁ SUBSTITUIÇÃO DO CARTÃO DE RESPOSTAS, MESMO EM CASO DE MARCAÇÃO INCORRETA.**

1. Pode-se afirmar que a vitamina que é igualmente importante na gênese e no tratamento da desnutrição infantil, na fase emergencial, é a:

- a) B6
- b) B1
- c) A
- d) C

2. A obesidade é uma pandemia. No Brasil, convive-se com uma das maiores taxas de crescimento desta doença entre crianças e adolescentes. Pode-se afirmar que, neste contexto, a melhor medida de prevenção a ser adotada em casa pelos responsáveis é:

- a) não ofertar alimentos como recompensa
- b) evitar o jejum matinal
- c) ofertar pequenas porções para evitar a fome
- d) não deixar a criança escolher o que vai comer

3. Menina, 4 anos, previamente hígida, é admitida no Setor de Emergência com quadro de diarreia profusa, vômitos, redução de diurese e prostração. Exame físico: frequência cardíaca (FC) = 180bpm; pressão arterial sistêmica (PAS) = 80x50mmHg; extremidades frias; pulsos periféricos de amplitude reduzida e perfusão capilar periférica = 5 segundos. Pode-se afirmar que o tipo de choque que essa criança apresenta e a conduta imediata melhor indicada, respectivamente, são:

- a) hipovolêmico / administração de antibiótico de amplo espectro
- b) cardiogênico / infusão venosa de albumina
- c) hipovolêmico / reposição volêmica generosa
- d) cardiogênico / iniciar infusão venosa de dobutamina

4. Menina, 3 anos, sem antecedentes patológicos, apresenta, recentemente, um quadro de sangramentos em gengivas após escovação dentária e lesões purpúricas em membros inferiores. Exame físico: bom estado geral; hipocorada (1+/4+); hidratada; anictérica; acianótica; ausculta respiratória normal; frequência respiratória (FR) = 20irpm; ritmo cardíaco regular em 2 tempos sem sopros; FC = 95bpm; PAS = 90x50mmHg; abdome plano, flácido, indolor e sem visceromegalias. Exames laboratoriais: hematócrito (Ht) = 40%, hemoglobina (Hb) = 13g%, leucócitos = 10.000/mm<sup>3</sup>, plaquetometria = 17.000/mm<sup>3</sup>. Pode-se afirmar que a conduta mais adequada é a prescrição de:

- a) rituximabe
- b) imunoglobulina
- c) metotrexate
- d) filgastrim

5. Menino, 15 anos, apresenta quadro de hematúria microscópica persistente, proteinúria (1g/24horas) e hipertensão arterial sistêmica (HAS). Relata história familiar de surdez e doença renal crônica. O exame otorrino e oftalmológico revelaram, respectivamente, surdez neurossensorial bilateral e lenticone anterior. A hipótese diagnóstica mais provável é:

- a) nefropatia da membrana basal fina
- b) nefropatia por IgA
- c) síndrome de Alport
- d) glomeruloesclerose segmentar e focal

**6. Homem, 70 anos, relata emagrecimento e icterícia. Tomografia computadorizada (TC) com estudo contrastado trifásico: lesão sólida em cabeça de pâncreas de 4cm que envolve a veia porta em pouco mais de 180° e a artéria mesentérica inferior em menos de 180°, sem invadi-las. Pode-se afirmar que a conduta terapêutica melhor indicada é:**

- a) ressecção cirúrgica no primeiro momento (*upfront*)
- b) quimioterapia paliativa visto que se trata de tumor irresssecável
- c) quimioterapia neoadjuvante e posterior tentativa de ressecção cirúrgica
- d) drenagem de via biliar sem qualquer indicação de tratamento posterior

**7. O gastrinoma é um tumor neuroendócrino secretor de gastrina. Pode-se afirmar que uma das localizações mais comuns dessa lesão é:**

- a) fundo gástrico
- b) duodeno
- c) íleo terminal
- d) cárdia

**8. Pode-se afirmar, sobre o leiomiossarcoma, que:**

- a) surge da degeneração maligna de um leiomioma
- b) o pico de incidência ocorre na 2ª e 3ª décadas de vida
- c) os sítios mais comumente afetados são o retroperitônio e a cavidade peritoneal
- d) o tratamento de escolha é a quimioterapia neoadjuvante

**9. Mulher, 60 anos, apresenta cansaço progressivo há 4 meses. Exames laboratoriais iniciais: Ht = 22%; Hb = 7g/dL; volume corpuscular médio (VCM) = 115fL;**

**leucócitos = 2.500/mm<sup>3</sup>; plaquetas = 65.000/mm<sup>3</sup>; reticulócitos normais; bilirrubina = 1,5mg/dL com predomínio de indireta; e lactato desidrogenase (LDH) elevada. Pode-se afirmar que, provavelmente, o esfregaço periférico revelará:**

- a) dacriócitos
- b) esferócitos
- c) drepanócitos
- d) macroovalócitos

**10. Usualmente, o câncer gástrico é dividido em avançado e precoce. Pode-se afirmar, sobre o câncer gástrico precoce, que:**

- a) não há necessidade de estadiamento por TC de abdome e pelve
- b) a precocidade do tumor gástrico depende da avaliação por ultrassonografia endoscópica que determinar o *status* linfonodal
- c) o tratamento cirúrgico envolve gastrectomia subtotal ou total com linfadenectomia D2
- d) é definido como um tumor restrito a mucosa e submucosa (T1) independente do *status* linfonodal

**11. Adolescente, 15 anos, refere quadro de epistaxes recorrentes, que vêm aumentando de frequência e volume ao longo de 1 ano, e obstrução nasal pior à esquerda. Endoscopia nasal: massa lisa e avermelhada ocupando fossa nasal esquerda. TC de seios paranasais: lesão com atenuação de partes moles localizada na fossa pterigopalatina que desloca a parede posterior do seio maxilar anteriormente. A mais provável hipótese diagnóstica é:**

- a) nasoangiofibroma juvenil
- b) papiloma invertido
- c) pólipos antrocoanais
- d) carcinoma adenóide cístico

**12. A síndrome de Lynch é caracterizada por mutações em genes de reparo do DNA, caracterizando uma maior predisposição para o aparecimento do câncer colorretal e outros tumores. Pode-se afirmar que o tipo de câncer extracolônico mais comum nesta síndrome é o adenocarcinoma:**

- a) endometrial
- b) de ovário
- c) de pâncreas
- d) gástrico

**13. Pode-se afirmar que são critérios diagnósticos de síndrome de resposta inflamatória sistêmica (SIRS):**

- a) temperatura > 38°C; FC < 45bpm; leucócitos > 12.000/mm<sup>3</sup>
- b) temperatura < 36°C; FC > 90bpm; leucócitos < 4.000/mm<sup>3</sup>
- c) temperatura < 36°C; FC > 120bpm; leucócitos > 15.000/mm<sup>3</sup>
- d) temperatura > 38°C; FC < 45bpm; leucócitos < 5.000/mm<sup>3</sup>

**14. Pode-se afirmar, em relação ao manejo perioperatório de paciente com Diabetes Mellitus (DM), que:**

- a) a dose de glimepirida, habitualmente usada pelo paciente, deve ser suspensa na manhã de uma esplenectomia
- b) na manhã de uma colecistectomia videolaparoscópica, deve-se aplicar a dose de insulina NPH habitualmente usada pelo paciente
- c) a dose de metformina, habitualmente usada pelo paciente, deve ser mantida na manhã de uma tireoidectomia total
- d) durante uma colectomia subtotal, deve-se objetivar, necessariamente, um nível glicêmico sanguíneo ≤ 100mg/dL

**15. O carcinoma da vulva é uma neoplasia ginecológica rara, mas contribui significativamente para a mortalidade geral entre as neoplasias do sistema reprodutor. Pode-se afirmar que o tipo**

**histológico mais comum é o carcinoma:**

- a) de células escamosas
- b) de glândula de Bartholin
- c) verrucoso
- d) basocelular

**16. Estima-se que 75% da drenagem linfática das mamas se dão via linfonodos axilares. Cadeias linfonodais essas que são anatomicamente divididas em 3 níveis. Pode-se afirmar que a estrutura anatômica que define os níveis entre I, II e III é o músculo:**

- a) serrátil anterior
- b) peitoral maior
- c) peitoral menor
- d) grande dorsal

**17. Homem, 45 anos, com polipose adenomatosa familiar, apresenta ao exame físico tumor palpável de aproximadamente 4cm de consistência endurecida, indolor, com difícil mobilização, localizado em flanco direito. Durante as manobras de contração da musculatura abdominal, o tumor mantém as mesmas características descritas anteriormente. A hipótese diagnóstica mais provável é:**

- a) tumor desmoide
- b) adenocarcinoma de cólon
- c) lipossarcoma
- d) lipomatose abdominal

**18. Pode-se afirmar que a paciente com melhor indicação para receber adequação de cálcio e vitamina D, além de tratamento medicamentoso para perda óssea, é uma senhora de:**

- a) 71 anos, T-score -2,2 desvios-padrão e escore FRAX de baixo risco
- b) 57 anos, com história prévia de fratura de fêmur por queda da própria altura e T-score -1,3 desvios-padrão
- c) 48 anos, Z-score -2,6 desvios-padrão
- d) 82 anos, T-score -1,6 desvios-padrão e corpos vertebrais com alturas preservadas às radiografias de colunas torácica e lombar

**19. Homem, 72 anos, queixa-se de fala trêmula e tremores bilaterais nas mãos que pioram com o estresse e interferem nas atividades cotidianas como alimentação e escrita. Relata sintomas semelhantes em tios e primos. Exame físico: tremor postural e cinético. Exames laboratoriais: glicemia jejum = 89mg/dL; hemoglobina glicada (Hb1Ac) = 5,4%; hormônio tireoestimulante (TSH) = 3,50mUI/L; tiroxina (T4) livre = 1,1ng/dL; vitamina B12 = 550ng/L; ácido fólico = 7ng/ml. Pode-se afirmar que a melhor opção terapêutica é:**

- a) propranolol
- b) sertralina
- c) levodopa
- d) metimazol

**20. Câncer sempre foi o paradigma dos cuidados paliativos, mas não é a única doença com terminalidade previsível. Doenças crônicas e degenerativas também possuem fases terminais que podem ser reconhecidas, e a abordagem ao fim da vida deve fazer parte de todas as especialidades médicas. Pode-se afirmar, em relação ao protocolo SPIKES sobre comunicação de más notícias, que:**

- a) o I, de *information needs*, reforça a importância de informar detalhadamente ao paciente os diversos aspectos da sua doença e prognóstico, ainda que ele não demonstre interesse ou prefira que o assunto seja tratado diretamente com seus filhos
- b) o primeiro S é de *setting*, indicando o ambiente mais adequado possível. Recomenda-se evitar a participação dos familiares, e uma boa oportunidade, numa enfermaria padrão de 5 leitos abertos, seria o *round* médico diário à beira-leito
- c) o P, de percepção e preparação, ajuda a estabelecer uma linha de base

para o raciocínio. É recomendado começar informando as hipóteses diagnósticas mais atualizadas e preferir termos técnicos para compartilhar os resultados dos últimos exames

d) o último S, de *summary*, além de resumir o que foi conversado, envolve o plano de investigação e tratamento. Se o paciente não tiver preparado para discutir os próximos passos, deve ser programado um novo encontro para prosseguir o planejamento

**21. Pode-se afirmar, sobre a relação entre obesidade e câncer, que:**

- a) estudos recentes comprovam que a obesidade não é mais um fator de risco para o desenvolvimento de câncer de rins
- b) o excesso de peso aumenta o risco de cânceres de esôfago, pâncreas, colorretal, mama, vesícula biliar, endométrio e rins
- c) as células precursoras do câncer não podem ser ativadas por células de gordura, mas a concentração de hormônios presentes nos obesos pode estimular a proliferação celular e, assim, o desenvolvimento de câncer
- d) o excesso de peso aumenta o risco de cânceres de pulmão, ósseo e pele, devido a fatores pró-inflamatórios que podem agredir células saudáveis

**22. Pode-se afirmar que os sinais e sintomas mais frequentes na fibromialgia são:**

- a) ansiedade; tremor; instabilidade na marcha; dor
- b) depressão; fraqueza muscular; tremor e dor
- c) fadiga; ansiedade; depressão; dor e distúrbios do sono
- d) dor; depressão; dispneia; disfagia



**23. Mulher, 65 anos, com DM tipo II, em uso de inibidores do cotransportador de sódio-glicose 2 (SGLT2) e bloqueador do receptor de angiotensina (BRA), tem incontinência urinária há 5 anos e quadro de cistite de repetição. Ademais, relata que sua mãe, também, tinha cistite de repetição. Pode-se afirmar, com relação aos fatores de risco para infecção do trato urinário de repetição (ITU), que:**

- a) o uso de inibidores da SGLT2 provoca glicosúria, diminuindo o risco de ITU
- b) o uso de BRA aumenta a aderência da *Escherichia coli* ao epitélio urovaginal
- c) incontinência urinária e DM são fatores de risco pós-menopausa
- d) a história de ITU de repetição materna, não é fator de risco, pois não há relação com fatores genéticos

**24. Homem, 64 anos, no 5º dia de pós-operatório de gastrectomia por neoplasia gástrica, em tratamento de infecção respiratória, apresenta piora súbita da dispneia. Pode-se afirmar, para diagnóstico de trombose venosa profunda (TVP) e tromboembolismo pulmonar (TEP), que o D-dímero:**

- a) é especialmente útil em pacientes hospitalizados
- b) tem elevada especificidade para TEP
- c) é mais sensível para TVP do que para TEP
- d) pode estar elevado na ausência de TVP ou TEP

**25. Na síndrome de Guillain-Barré, é importante iniciar o tratamento precocemente a fim de reduzir a necessidade de ventilação mecânica e aumentar a chance de recuperação total no longo prazo. Pode-se afirmar, neste contexto, que a proposta terapêutica melhor indicada é:**

- a) corticosteroide em dose alta ou plasmaferese

- b) imunoglobulina venosa ou corticosteroide em dose alta
- c) imunoglobulina venosa em dose alta ou plasmaferese
- d) corticosteroide em dose alta ou imunoglobulina venosa

**26. Homem, 70 anos, ex-tabagista (carga tabágica = 120 maços/ano, parou há 3 anos), com Doença Pulmonar Obstrutiva Crônica (DPOC), apresenta tosse progressiva há 3 meses. Inicialmente, ele atribuiu a tosse ao DPOC, apesar da piora e mudança do caráter. No último mês, iniciou quadro de dispneia importante aos esforços e, então, agendou consulta com seu pneumologista para ajuste dos medicamentos. Hoje, foi admitido no Setor de Emergência com queixa de edema em face e pescoço, progressivos, com início há uma semana, e edema em membros superiores, há 24 horas. Exame físico: turgência de veias do pescoço; edema discreto de membros inferiores (1+/4+) e edemas, mais acentuados, em face, pescoço, fossas supra claviculares e membros superiores. Pode-se afirmar, sobre esse paciente, que:**

- a) o implante de *stent* em veia cava (radiologia intervencionista) é uma boa opção pela ausência, no momento, de diagnóstico histopatológico definitivo, já que esse é importante para determinar tratamento definitivo
- b) deve ser internado para investigação e prescrever-se elevação da cabeceira, diuréticos, oxigênio suplementar e glicocorticosteroide, para reduzir o edema e o efeito de massa causado pela principal etiologia aventada
- c) é importante a investigação do diagnóstico causal, mas o tratamento imediato da síndrome apresentada independe desse, portanto o paciente deve realizar radioterapia de urgência
- d) indica-se internação e realização de ecocardiograma e tomografia computadorizada de tórax com contraste para avaliação de estruturas mediastinais e torácicas, bem como suas relações com veias do sistema da cava inferior

27. Mulher, 65 anos, fisicamente ativa, procura atendimento com geriatra buscando um envelhecimento saudável. Refere episódios de diarreia alternando com constipação, edema discreto de membros inferiores no final do dia, e às vezes se sente ansiosa. Nega comorbidades, etilismo ou tabagismo. Exame físico sem alterações. Pode-se afirmar que as medidas preventivas melhor indicadas são:

- a) rastreio de câncer com mamografia, ultrassonografia transvaginal e colonoscopia
- b) vacinação com a vacina tríplice bacteriana (DTP) e contra influenza, pneumococo e herpes zoster
- c) pesquisa de hiperlipidemia, diabetes, osteoporose e aneurisma de aorta abdominal
- d) investigação de síndrome depressiva, síndrome edemigênica e síndrome do intestino irritável

28. Mulher, 30anos, com DM tipo I, tem doença renal crônica estágio 5 e está em tratamento conservador. Na consulta de rotina, nega sintomas urêmicos. Exame físico: PAS= 150x90mmHg; atrito pericárdico à ausculta cardíaca; discreto edema no 1/3 inferior dos membros inferiores; aparelho respiratório e abdome sem alterações. Exames laboratoriais: ureia = 180mg/dL; creatinina = 6,6mg/dL; potássio = 4,5mEq/L e reserva alcalina 20mEq/L. Pode-se afirmar que a opção terapêutica mais adequada é:

- a) tratamento conservador
- b) corticosteroide para tratamento da pericardite
- c) diurético de alça venoso
- d) hemodiálise de urgência

29. Homem, 60 anos, 70 kg, 1,65m, sem comorbidades, encontra-se internado na unidade de terapia intensiva (UTI) há 18 horas com diagnóstico de choque séptico, de foco respiratório, e insuficiência

respiratória aguda. Está em uso de noradrenalina na dose de 0,35µg/kg/min, mantendo pressão arterial sistêmica média (PAM) > 70mmHg nas últimas 6 horas; acoplado a prótese ventilatória em ventilação controlada a pressão (VPC), com relação pressão arterial de oxigênio (PaO<sub>2</sub>)/fração inspirada de oxigênio (FiO<sub>2</sub>) = 320; lactato, evolutivamente, diminuindo; débito urinário = 30ml/h. Pode-se afirmar que o melhor momento para início de suporte nutricional deste paciente deverá ser:

- a) após completar 72 horas de internação
- b) quando houver movimentos peristálticos
- c) 48 horas após a suspensão da noradrenalina
- d) imediatamente

30. Mulher, 50 anos, apresenta um nódulo único, assintomático, em parótida esquerda há 5 anos. Sua consistência é firme e o crescimento é lento. Pode-se afirmar que o diagnóstico histológico mais provável desse tumor é:

- a) tumor de *Warthin*
- b) mioepitelioma
- c) adenoma pleomórfico
- d) oncocitoma

31. Homem, 80 anos, apresenta ao exame físico sopro aórtico mesossistólico rude (4+/6+) e pulso carotídeo de amplitude reduzida. Pode-se afirmar, neste caso, que o sintoma mais associado a um prognóstico ruim é a:

- a) palpitação
- b) síncope
- c) angina
- d) dispneia

**32. Pode-se afirmar, em relação ao câncer de laringe, que:**

- a) tumores da região glótica têm melhor prognóstico devido às barreiras anatômica que dificultam a invasão neoplásica e a escassez de linfático que diminui a incidência de metástases linfonodais
- b) os tumores de faringe têm melhor prognóstico que os tumores de laringe
- c) quando o tipo histológico é o carcinoma verrucoso (carcinoma muito bem diferenciado) os tumores tendem a ter maior agressividade e crescimento mais rápido
- d) em tumores iniciais glóticos (T1 ou T2, N0, M0) é essencial para o tratamento a associação de cirurgia e radioterapia

**33. Menina, 7 anos, apresenta uma síndrome genética na qual se evidencia baixa estatura, deficiência intelectual moderada, braquicefalia, fendas palpebrais oblíquas e com inclinação superior, boca entreaberta, prega palmar única, braquidactilia, e aumento do espaço entre o hálux e segundo quirodáctilo. História patológica progressiva: correção cirúrgica de defeito septal atrioventricular aos 12 meses. A mãe refere que há uma semana, após mergulhos na piscina, a menina passou a apresentar perda do controle esfinteriano e fraqueza nas pernas com dificuldade de deambular. Exame físico: redução do reflexo anal; hiperreflexia tendínea generalizada, simétrica e bilateral. Pode-se afirmar que o diagnóstico mais provável para a fraqueza apresentada é:**

- a) hipotireoidismo adquirido de longa duração
- b) instabilidade atlantoaxial com compressão medular
- c) síndrome de *Guillain-Barré* de evolução lenta
- d) acidente vascular encefálico associado à cardiopatia congênita

**34. Mulher, 55 anos, com insuficiência renal crônica em diálise há 8 anos, apresenta placa necrótica de 5cm em mama direita. Pode-se afirmar que a fisiopatologia mais provável dessa lesão é:**

- a) hipercalemia refratária
- b) acidose metabólica
- c) aterosclerose avançada
- d) hiperparatireoidismo

**35. Pode-se afirmar que a síndrome de *Wernicke-Korsakoff* decorre da deficiência de:**

- a) piridoxina
- b) tiamina
- c) cobalamina
- d) riboflavina

**36. Pode-se afirmar que os fármacos mais adequados no tratamento de crises epilépticas tônico-clônicas generalizadas são:**

- a) levetiracetam; lamotrigina; oxcarbazepina
- b) fenobarbital; fenitoína; ácido valpróico
- c) ácido valpróico; carbamazepina; clobazam
- d) lamotrigina; ácido valpróico; levetiracetam

**37. No acolhimento à demanda espontânea, na Atenção Primária, a cefaleia tipo tensional é uma das queixas mais frequentes. Pode-se afirmar que ela:**

- a) está associada a sintomas premonitórios, que podem durar horas ou permanecer constante durante dias
- b) é uma dor de qualidade não pulsátil, em aperto ou pressão, geralmente bilateral, de intensidade leve a moderada e que não piora com atividade física
- c) tem sintomas como fotofobia, náuseas e vômitos sempre associados ao quadro algico
- d) se divide em quatro fases, necessariamente presentes em todos os casos, notadamente, a fase premonitória, a aura, a cefaleia e a fase de resolução



**38. Pode-se afirmar que a hidrocefalia de pressão normal, também conhecida como síndrome de *Hakim-Adams*, se caracteriza por:**

- a) dificuldade de marcha; cefaleia e alucinação
- b) déficit cognitivo moderado; dificuldade de marcha e delirium
- c) alucinação; delirium e déficit cognitivo leve
- d) déficit cognitivo leve; dificuldade de marcha e incontinência urinária

**39. Pode-se afirmar que são sintomas que precedem o diagnóstico de doença de *Parkinson*:**

- a) anosmia; incontinência urinária e depressão
- b) inquietação; ageusia; disautonomia
- c) disautonomia; depressão; alterações sensitivas
- d) anosmia; distúrbio do sono; depressão

**40. Homem, 75 anos, com HAS e DM tipo II, é admitido no Setor de Emergência com fibrilação atrial de alta resposta ventricular. É internado com proposta de cardioversão elétrica, porém em 24 hora do início dos sintomas ocorre reversão espontânea da arritmia. Pode-se afirmar que na prevenção de eventos tromboembólicos, a terapêutica melhor indicada para uso contínuo nesse paciente é:**

- a) clopidogrel
- b) apixabana
- c) ácido acetilsalicílico
- d) ácido acetilsalicílico e clopidogrel

**41. Mulher, 43 anos, realizou core biópsia de nódulo em quadrante inferior lateral da mama esquerda com laudo histopatológico de carcinoma infiltrante tipo não**

**especial pouco diferenciado, grau 3. O resultado do exame imuno-histoquímico evidenciou: receptor de estrogênio (RE) negativo, receptor de progesterona (RP) negativo, receptor tipo 2 do fator de crescimento epidérmico humano (HER-2) escore 0. Pode-se afirmar que trata-se de carcinoma mamário com o imunofenótipo:**

- a) luminal B
- b) luminal A
- c) triplo negativo
- d) HER-2 amplificado

**42. Homem, 53 anos, está em tratamento para um transtorno misto de ansiedade e depressão com fluoxetina 20mg/dia e mirtazapina 30mg/dia. Durante a consulta, ele se queixa de sonolência excessiva. O médico deseja interromper o uso de mirtazapina e prescrever outro medicamento para potencializar o tratamento antidepressivo. Pode-se afirmar que, o fármaco que NÃO deve prescrito em uso concomitante com a fluoxetina é:**

- a) nortriptilina
- b) bupropiona
- c) quetiapina
- d) tranilcipromina

**43. Pode-se afirmar, sobre a doença tireoidiana, que:**

- a) a cintilografia de tireoide não é utilizada rotineiramente para avaliação de nódulo tireoidiano
- b) nódulos "quentes" na cintilografia de tireoide costumam ser malignos
- c) a biópsia por agulha fina está indicada na avaliação dos nódulos "quentes"
- d) a cintilografia de corpo inteiro com iodo não é capaz de detectar sítios de metástases de câncer de tireoide

**44. Menino, 4 anos, é admitido no Setor de Emergência em parada cardiorrespiratória. Iniciaram-se imediatamente as manobras de reanimação cardiopulmonar com massagem cardíaca externa, assistência ventilatória e acesso venoso. Pode-se afirmar, nesta situação, que:**

- a) a parada cardíaca em crianças é mais frequentemente o resultado final de asfixia progressiva
- b) as compressões torácicas devem ser de pelo menos 1/3 do diâmetro anteroposterior do tórax, mínimo de 60 compressões/minuto, na proporção de 15 compressões para 2 ventilações
- c) em caso de bradicardia persistente, deve-se detectar e tratar os fatores predisponentes, como, por exemplo, hipoxemia, acidose, hipomagnesemia e hipoglicemia
- d) assistolia e atividade elétrica sem pulso, são os ritmos cardíacos chocáveis mais frequentes

**45. Na avaliação dos pacientes críticos na terapia intensiva são utilizados diversos escores de gravidade, entre eles o escore de Avaliação Sequencial de Falência Orgânica (SOFA). O SOFA é composto pela classificação em escores de seis modalidades de órgãos ou sistemas orgânicos: respiratório (I), coagulação (II), fígado (III), cardiovascular (IV), sistema nervoso central (V), e renal (VI). Pode-se afirmar que compreende os critérios corretos a serem avaliados em cada modalidade:**

- a) I: PaO<sub>2</sub>/FiO<sub>2</sub>; II: plaquetas; III: bilirrubina; IV: PAM; V: escala de coma de *Glasgow*; VI: creatinina sérica
- b) I: PaO<sub>2</sub>/FiO<sub>2</sub>; II: tempo de protrombina (INR); III: albumina; IV: PAM; V: Escala de coma de *Glasgow*; VI: Creatinina sérica
- c) I: PaO<sub>2</sub>/FiO<sub>2</sub>; II: plaquetas; III: bilirrubina; IV: PAM; V: confusão mental; VI: *clearance* de creatinina

d) I: edema pulmonar na radiografia de tórax; II: plaquetas; III: bilirrubina; IV: uso de vasopressina; V: escala de coma de *Glasgow*; VI: creatinina sérica

**46. Pode-se afirmar, sobre os efeitos adversos ósseos da administração exógena de glicocorticosteroides, que:**

- a) osteoporose e fraturas ósseas são complicações que acometem mais comumente idosos, ou seja, os jovens estão livres de risco
- b) perda óssea pode ocorrer com qualquer via de administração, incluindo as formas inaladas e intra-articulares
- c) o risco de fratura depende da dose e do tempo de administração, assim, é ausente com o uso de 7,5 ou 5mg/dia de prednisona ou prednisolona
- d) a administração em dias alternados favorece a manutenção da massa óssea e diminui os riscos de osteoporose e fratura

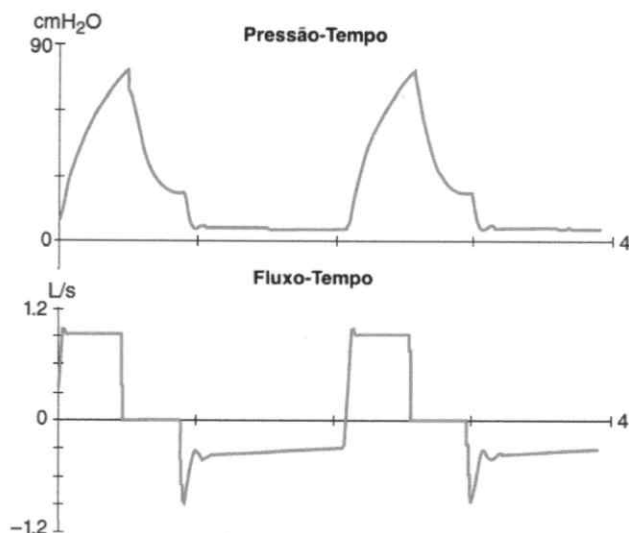
**47. Analise as afirmativas a seguir sobre a Hipertermia Maligna:**

- I) trata-se de um transtorno farmacogenético de herança autossômica dominante;
- II) se o paciente está ventilando em ar ambiente, é comum se observar diminuição do gás carbônico expirado e bradipneia;
- III) em casos mais graves, pode ocorrer arritmias cardíacas e até parada cardiorrespiratória.

**Pode-se afirmar que as afirmativas corretas são:**

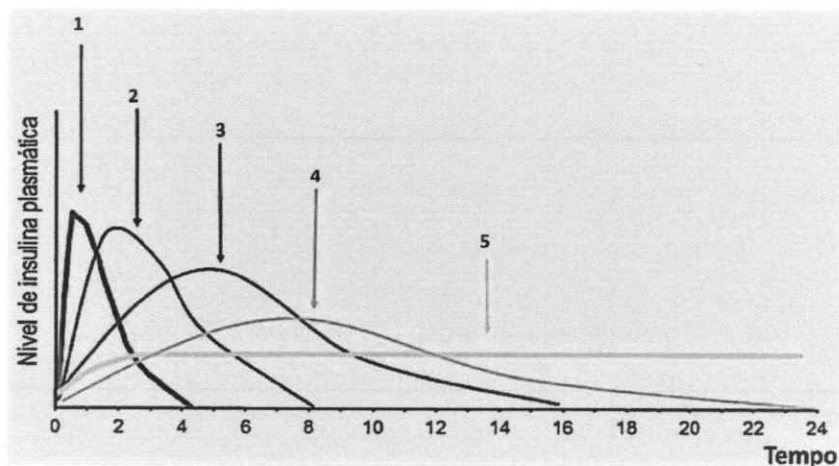
- a) II e III
- b) I e II
- c) I e III
- d) I, II, III

48. Homem, 73 anos, 79kg, 1,77m, com história prévia de DPOC encontra-se intubado em UTI no primeiro dia de pós-operatório de craniotomia para ressecção de tumor de fossa posterior. Pode-se afirmar, pelos dados da figura a seguir, com as curvas de pressão-tempo e fluxo-tempo, que o fenômeno que está ocorrendo é:



- a) auto-pressão expiratória final positiva (PEEP)
- b) redução da resistência das vias aéreas
- c) assincronia entre o paciente e o ventilador
- d) redução da complacência da caixa torácica

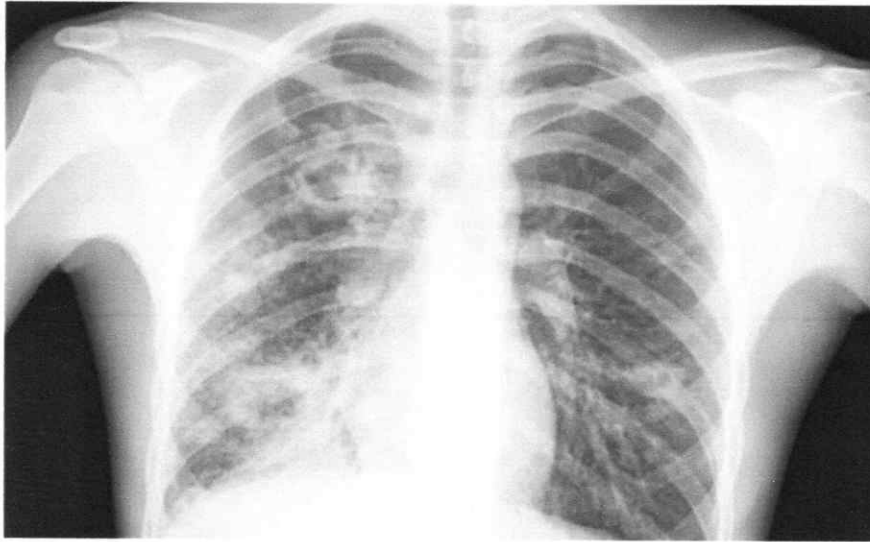
49. As preparações de insulina de uso corrente atual podem ser classificadas segundo seu tempo de ação. A figura a seguir representa o perfil de ação das diversas formulações (1, 2, 3, 4 e 5) com a evolução dos níveis plasmáticos ao longo do tempo após uma administração subcutânea:



Pode-se afirmar que a correlação correta entre a preparação de insulina e o perfil observado na figura é:

- a) 4 - insulina NPH
- b) 1- lispro
- c) 3 - insulina regular
- d) 5 – aspart

50. Rapaz, 16 anos, queixa-se de tosse, dor torácica e febre há cerca de 1 mês. Exames laboratoriais: discreta anemia. Radiografia de tórax a seguir:



**A hipótese diagnóstica mais provável é:**

- a) infarto pulmonar
- b) pneumonia bacteriana
- c) tuberculose pulmonar
- d) pneumonia viral